

L'esthétique des seniors

Débat-conférence de la SFDE

**Existe-t-il une demande esthétique de leur part ?
Oui ! Globalement un senior sur trois aimerait changer
l'aspect de son sourire ou de ses dents (enquête menée
par la Société française de dentisterie esthétique
en partenariat avec le mensuel « Notre temps »).**

Pourquoi la SFDE a-t-elle choisi ce sujet ?
- Parce qu'en 2005, 21 % de la population française avait plus de 60 ans et qu'en 2050, 35 % de la population aura plus de 60 ans. Les papy-boomers fêtent leur soixantaine, faisant de la France pour la première fois de son histoire un pays âgé, avec les plus de 60 ans, plus nombreux que les moins de 20 ans.

- Parce que les seniors définissent un nouveau mode de vie qui repousse la vieillesse et parce que les "plus de soixante ans" représentent aujourd'hui 50 % du marché des produits de beauté. Parce que il faut savoir répondre à leurs exigences de plus en plus grandes, à leurs besoins d'esthétique spécifiques, parmi lesquels retrouver le sourire de leur jeunesse.

- Et surtout car notre rôle est de lutter contre la dénutrition, la désocialisation et le désinvestissement des projets de vie qui accompagnent, encore trop souvent, cette période de l'existence.

Les aspects psychologiques et la spécificité de la relation praticien-patient chez les seniors

L'ouverture de cette journée a été faite par une remarquable conférence du Dr. Valérie POUYSSEGUR, assortie de nombreux conseils pratiques :

Tout d'abord, l'accueil des seniors doit être personnalisé car derrière une apparence toujours « plus jeune », la personne qui vieillit est néanmoins une personne vulnérable. Il faut donc installer le patient confortablement, dans un fauteuil avec des accoudoirs mobiles, avec un accès facile au crachoir dans une posture confortable (assise) et avec la tête dans une position de la vie courante. Il faut notamment raccourcir la durée des soins au fauteuil, mais aussi garder du temps avant et après les soins pour rassurer (sans infantiliser) ce type de patients.

Le Dr. Pouyssegur a souligné que le patient âgé doit être abordé avec une démarche particulière, du fait des nombreuses modifications somatiques, psychologiques et sociales qui accompagnent le vieillissement (même si elles ne sont pas toujours apparentes) :

Troubles de la vision : Parmi les seniors de plus de 55



© JUPITERIMAGES

ans, 90 % sont affectés par la presbytie. Conseils et les ordonnances doivent être écrits en caractères très lisibles. Il est important de leur rappeler de mettre leurs lunettes que ce soit pour lire, choisir les couleurs des dents ou bien évaluer un résultat esthétique ainsi que de leur laisser le temps qui leur est nécessaire. Il faut éviter de leur mettre le scialytique dans les yeux (le temps de récupération d'un éblouissement par scialytique est augmenté de plus de 30 % entre 20 et 60 ans).

Troubles d'audition : la presbycusis est la troisième déficience chronique en importance chez les seniors ; très invalidante, elle amplifie les difficultés de langage et de communication. Il est conseillé de parler sans le masque (voix haute), face au patient (lecture labiale), de réduire l'environnement sonore et de faire des phrases courtes avec un langage simplifié.

Troubles mnésiques : un maximum d'informations doivent être mises par écrit.

Troubles de l'équilibre : les chutes représentent deux tiers des causes de décès accidentels pour les plus de 75 ans. Evitez donc les obstacles autour du fauteuil, laissez au patient plus de temps pour récupérer, surtout après une position allongée.

Troubles de l'alimentation : La dénutrition est le fléau du quatrième âge. Elle multiplie par trois le risque de mortalité pour les seniors ayant passé le cap des 70 ans. Elle entraîne une diminution de la force musculaire et par ailleurs les risques de chute. Aussi, la sensibilité aux infections augmente de manière significative.

Il faut par conséquent insister sur la nécessité d'une alimentation qualitative pour compenser la déficience fonctionnelle et les affaiblissements postopératoires (surtout garder un ratio protéine/ glucide, lipide). Il convient donc de compenser cette difficulté provisoire que les soins dentaires peuvent occasionner, la chirurgie ou la prothèse amovible par exemple, par des conseils voire des prescriptions alimentaires protéinées sous forme de pâtes, de semoule contenant 18 g de protéines de lait (remboursées par la Sécurité sociale).

La mauvaise observance thérapeutique (proportionnelle au nombre et à l'ancienneté des médicaments) est une des caractéristiques de la personne âgée polymédicamentée ; en outre, le risque médical est présent. Le questionnaire médical doit être précis et complété ou confirmé par le médecin traitant dans le but de réduire la poly-médication ou encore la complication iatrogénique :

- Sélectionner la voie d'administration adaptée (attention aux gouttes quand la vision est altérée) avec une posologie efficace mais non toxique (danger d'interférences médicamenteuses) ;
- S'assurer de l'observance (ordonnance bien écrite, gros caractères, courte) « les patients sont d'autant plus observants qu'ils considèrent leur praticien disponible ».

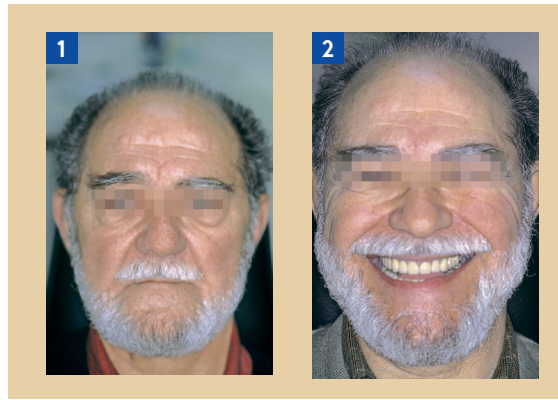
En conclusion : Il faut prévoir plus de temps pour les seniors en consultation, avec un temps d'écoute significatif, des explications simplifiées et la durée des soins diminuée pour une relation thérapeutique optimisée. L'accompagnement des personnes âgées, dans une phase post-opératoire douloureuse et invalidante est vécu de façon très positive, ce qui réduit considérablement les doléances !

Stratégie de traitement : le guide esthétique

Le **Dr Olivier LAPLANCHE** nous a parlé du guide esthétique et du changement des critères esthétiques liés au vieillissement. Parmi les conseils qu'il nous a délivrés, nous en avons retenu deux :

- Il nous recommande d'utiliser la fiche esthétique (check liste) du livre « Analyse esthétique » de M. Fradeani, placée en fin d'ouvrage. Elle simplifiera la réalisation prothétique et fournira un certain nombre d'éléments au laboratoire de prothèse.
- Il invite à se remémorer à chaque séance son autoévaluation et les attentes des patients pour réussir la réhabilitation fonctionnelle et esthétique.

La plupart du temps, les patients édentés total, qui se



présentent dans nos cabinets, sont des cas difficiles, dus à des résorptions importantes des maxillaires (Fig. 1). Le **Dr Christophe RIGNON-BRET** nous fait part de son expérience concernant la réalisation fonctionnelle et esthétique des prothèses adjointes complètes tout en essayant de remonter le temps et de rajeunir la personne de quelques années (Fig.2).

L'empreinte primaire est réalisée avec un port empreinte de la série Cerpac®, avec un manche en baïonnette (GACD). Il doit être d'une taille supérieure à celle de l'arcade résiduelle. Il place d'abord le matériel d'empreinte en bouche, en vestibulaire et buccal, puis il place l'empreinte remplie avec le même matériel. L'épaisseur des bords obtenus sur l'empreinte primaire maxillaire est reproduite sur le modèle.

Le port empreinte individuel (PEI) est réalisé en conservant la totalité des bords qui sont plus épais qu'une PEI standard. Les bourrelets préfigurant les arcades sont placés en dehors de la crête. Les bords du PEI sont enduits d'adhésif et le polyéther de haute viscosité (Permadyne® orange, 3M ESPE) est déposé sur les bords du PEI. L'empreinte finale est ensuite réalisée classiquement en utilisant des matériaux polysulfures ou polyéthers de basse viscosité.

La détermination de la DVO et l'enregistrement du rapport maxillo mandibulaire et des repères esthétiques sont faits de manière classique. Des dents en porcelaine sont utilisées pour assurer la pérennité de l'occlusion.

Le choix des dents antérieures : Une photocopie du bloc incisivo-canin choisi est faite à l'imprimante et appliquée avec du scotch transparent sur le bourrelet. Le praticien conclut en faisant l'essayage devant un miroir et en le validant avec le patient. La teinte des dents a été choisie en plaçant la dent dans le carrefour : coin externe de l'œil, la peau et les cheveux. L'artifice de montage esthétique et fonctionnel doit pallier la forte résorption des maxillaires. Un faible recouvrement doit être réalisé en surplombage antérieur. Cette position permet de rattraper la forte convergence des axes inter crêtes, d'éviter le montage inversé et d'offrir une position confortable à la langue afin de mieux stabiliser la prothèse mandibulaire. Il faut personnaliser les dents avec des fraises diamantées fines de chez Komet®.

Il est impératif de rappeler au patient les conseils de nettoyage des prothèses amovibles au-dessus du lavabo rempli d'eau. Un dernier conseil qui nous a paru très astucieux : le Dr Rignon-Bret propose au patient un double jeu de prothèse.

Les stratégies adhésives en dentisterie restauratrice

Les traitements de dentisterie restauratrice chez la personne âgée dépendent du niveau d'hygiène, des modifications histologiques, de la complexité des lésions, des exigences esthétiques, mais surtout du bilan clinique bucco-dentaire et de leur état général. Aujourd'hui, il n'y a pas de consensus pour la réalisation de restaurations adhésives chez le sujet âgé ; plusieurs questions restent sans réponse : Biseauter l'émail ? Abraser la surface hyper minéralisée de la dentine ? Augmenter les temps de conditionnement ? Quel est le meilleur adhésif ?

Le Dr Hervé TASSERY nous conseille d'utiliser des verres ionomères ou des adhésifs contenant de l'acide polyalkénoïque, qui semblent obtenir des meilleurs résultats à long terme que ceux à base d'alcool ou d'acétone. Pour le matériau d'obturation, les critères de choix seront les exigences esthétiques de la personne âgée et son niveau d'hygiène. Pour une restauration esthétique il nous conseille les composites micro-hybrides nano chargés. Les patients dont le niveau d'hygiène est insuffisant sans amélioration possible à long terme seront traités exclusivement à l'aide de verre ionomère classique (CVI) ou modifié par apport de résine (CVIMAR).

Le Dr Tassery a présenté également les techniques de sandwichs ouverts et fermés (la combinaison composite micro-hybride/CVIMAR) dont l'efficacité n'est plus à démontrer. Il nous a fourni un astuce qu'il utilise dans sa pratique quotidienne : une technique qui visait à coller le CVI en utilisant une colle à composite. Concernant cette technique, nous avons retenu la question d'un confrère :

Le CVI offre deux avantages :

1. Il est auto-adhérent à la dentine ce que l'auteur décrivait comme un avantage important lorsque la dentine ne présente plus de tubules libres, ce qui est le cas de celle présente dans les lésions cervicales non carieuses.

2. Il relargue du fluor à l'interface. Le fait de coller le CVI avec une colle à composite supprime ces deux avantages puisque l'interface CVI dentine n'existe plus, on obtient alors une interface CVI / adhésif / dentine. La dentine est donc au contact d'une résine adhésive identique à celle d'un composite, mais on perd l'esthétique et la résistance mécanique du composite...
Quel est donc l'intérêt de ce collage du CVI ?

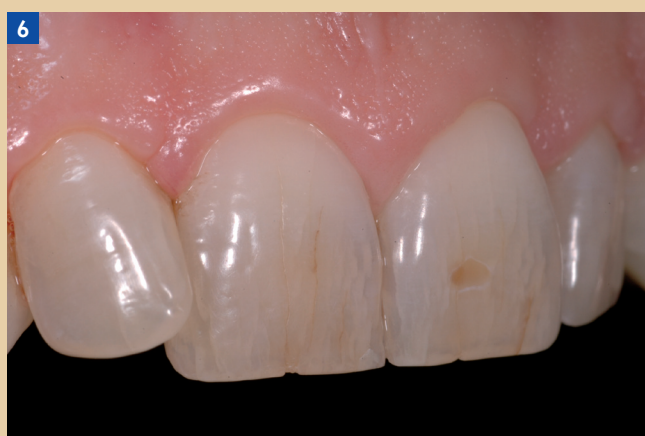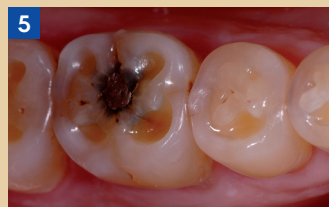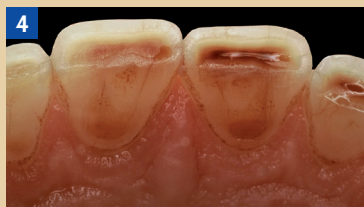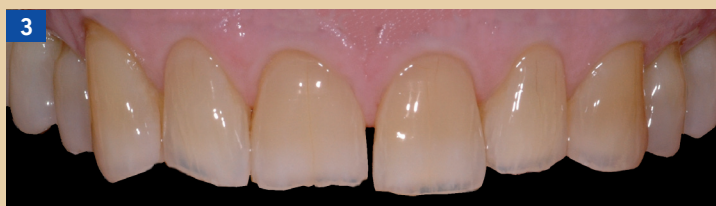La détermination des teintes et des formes des dents âgées

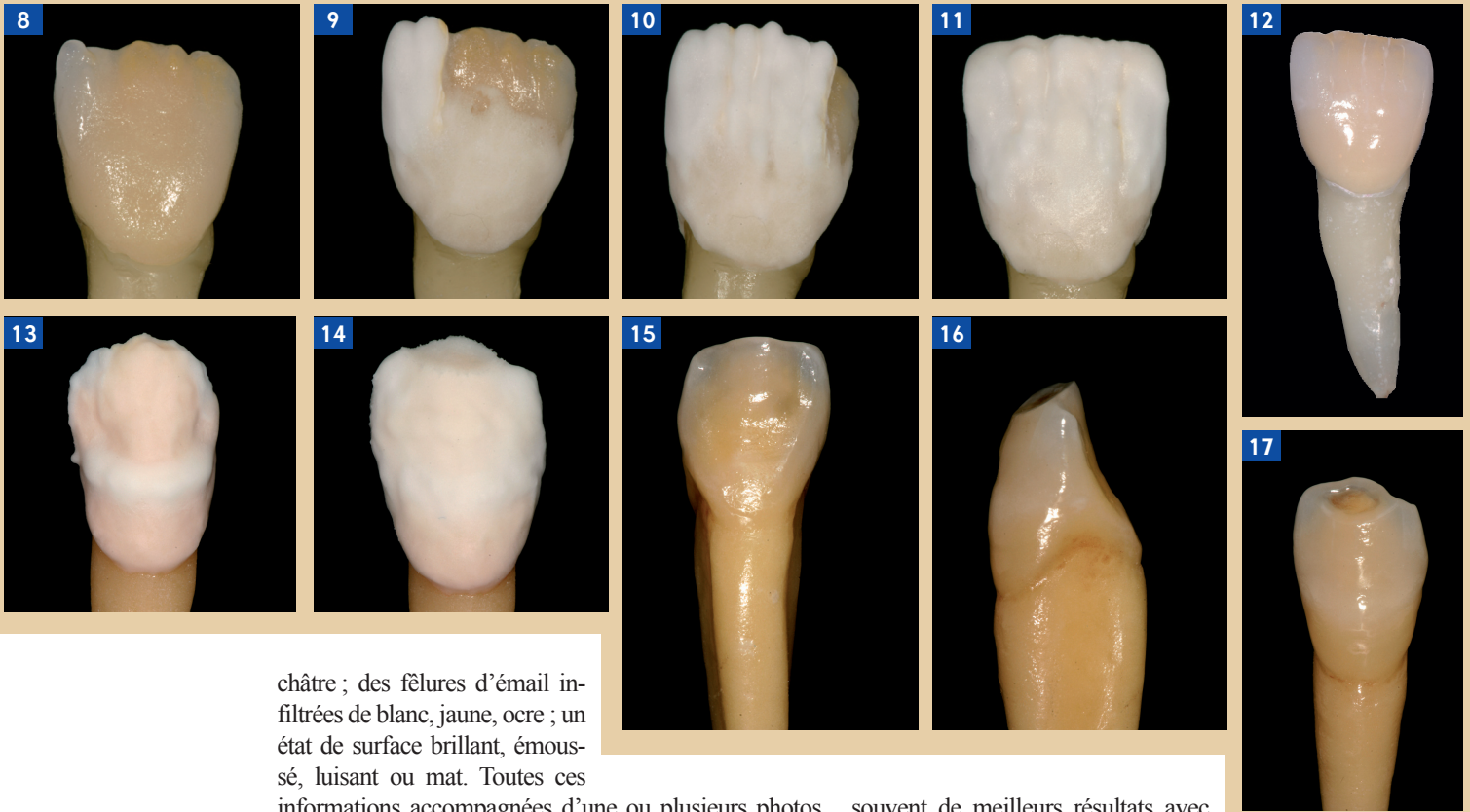
L'excellence en dentisterie restauratrice, nous l'avons vu à travers la conférence du Dr Jean-François LASSERRE et M. Jean-Marc CHEVALIER. Nous nous sommes laissés emporter par ce duo d'artistes passionnés. Ce voyage artistique au cœur de la dent âgée nous a montré le chemin qu'il faut faire à l'envers pour reconstituer le sourire d'avant. Je n'étais pas la seule à me laisser envoûter par cette présentation. Dans la salle, j'ai même entendu un confrère qui disait : « Maintenant je sais ce que je peux demander à mon prothésiste ! »

Les phénomènes d'abrasion sont responsables d'une diminution progressive de l'émail sur les bords incisifs et sur les faces occlusales ainsi que sur les faces vestibulaires (Fig. 3). Cette diminution de l'épaisseur de l'émail confère à la dent une saturation plus forte et une moindre luminosité. La dentine fortement colorée par les pigments alimentaires, le tabac et les médicaments est de plus en plus visible à travers l'émail (Fig. 4), l'abrasion au niveau du bord incisif et sur la face occlusale en laissant apparaître une dentine creusée et des îlots dentinaires (Fig. 5), l'apparition des fêlures et des stries (Fig. 6).

Pour réaliser des prothèses d'un aspect réaliste, il va falloir analyser, décortiquer et comparer tout ces effets pour les reproduire au plus juste. M. Jean-Marc CHEVALIER nous a guidé avec un œil d'artiste :

Il faut relever les caractéristiques de la dent âgée : sur sa hauteur coronaire, la dent va présenter un aspect très transparent ; un départ de racine apparent ou pas et moyennement coloré ou très coloré ; lobes dentinaires visibles ou pas ; bleuté ou transparent au niveau des points de contacts ; un émail plutôt grisâtre, jaunâtre ou blan-





châtre ; des fêlures d'émail infiltrées de blanc, jaune, ocre ; un état de surface brillant, émoussé, luisant ou mat. Toutes ces informations accompagnées d'une ou plusieurs photos seront nécessaires pour aboutir au bon résultat. Pour le reste, un peu de technique et beaucoup de tours de mains et d'expérience feront la différence pour la stratification artisanale de notre matériau céramique.

Confection de fêlure artificielle sur une incisive centrale (Layering technique) (Fig. 8 à 12) et coloration dans la masse sur canine, avec ajout successif de bleu, orange, blanc puis coloration finale en brun et blanc à l'aide de colorant de surface (Fig. 13 à 17).

Pour conclure, le Dr Lasserre nous cite Georges Braque : *« J'aime la règle qui corrige l'émotion, j'aime l'émotion qui corrige la règle »*

Les techniques d'éclaircissement des dents âgées

Le désir de rajeunissement de nos patients passe entre autres par l'éclaircissement du sourire. La couleur de la dent change tout au long de la vie : l'émail devient plus fin et plus translucide, les dentines se transforment, la lumière pulpaire se réduit. A la transformation physiologique se rajoutent les agressions mécaniques et chimiques. La présentation du **Dr Paul MIARA** nous a éclairés sur les différentes méthodes de blanchiment, ambulatoires ou au fauteuil, une présentation très didactique et structurée.

Fort de son expérience, il nous rassure en précisant qu'il n'y a pas de différences entre l'éclaircissement des dents âgées et celui de dents plus jeunes en ce qui concerne les teintes que nous pouvons obtenir. Suite au rétrécissement de la chambre pulpaire, les dents âgées sont moins sensibles, le praticien a donc la possibilité d'utiliser des concentrations plus grandes. On obtient

souvent de meilleurs résultats avec les dents âgées, car la diminution de l'épaisseur de l'émail permet un passage plus rapide des ions oxydants à travers ce tissu. Pour ceux d'entre nous qui l'auraient oublié, le Dr Miara nous rappelle la classification des différents produits pour les techniques ambulatoires : Les produits de nuit sont à base de peroxyde de carbamide (décomposition lente) et les produits de jour sont à base de peroxyde d'hydrogène (décomposition rapide, une demie heure à deux heures). Pour les techniques d'éclaircissement au fauteuil il nous conseille l'utilisation d'une lampe à UV avec le produit ZOOM2® (à base de peroxyde d'hydrogène) proposé par la société Discus Dental. Pour les dents non vitales (comme c'est souvent le cas pour les personnes âgées), deux techniques ont été détaillées : ambulatoire, avec l'utilisation d'hydroxyde de calcium pendant quelques mois et au fauteuil, en utilisant le Laser erbium Yag® et le peroxyde d'hydrogène en application externe et interne.

Pour les colorations superficielles de l'émail, la micro-abrasion amélaire est proposée : un traitement chimique et mécanique destiné à éliminer les colorations superficielles de l'émail. Les astuces suivantes ont été retenues :

- Pour obtenir des résultats plus rapides, combinez les deux techniques : au fauteuil et ambulatoire ; pour les dents abrasées, il faut appliquer le produit sur le bord incisif (la pénétration du produit se fait au niveau de la dentine) ; pour les dents très colorées, le Dr Miara nous propose la technique combinée : blanchiment, abrasion, améloplastie.
- Il faut toujours isoler les tissus qui ne doivent pas être en contact avec la lampe UV (risque de brûlure).

- Si le patient se plaint des sensibilités dentaires, il faut lui conseiller des dentifrices contenant du fluor, des gels contenant des désensibilisants (nitrate de potassium) ou des produits reminéralisants (à base de phosphate de calcium amorphe) Tooth Mouth® (GC).

Les différents traitements des pertes tissulaires chez le patient senior

Nous avons assisté au débat "Greffé ou fausse gencive en prothèse implantaire". Le rôle de la gencive artificielle est de compenser les pertes osseuse et gingivales, de rétablir l'esthétique des parties molles, lèvres et joues, tout en assurant une phonation satisfaisante (Fig. 18 et 19). **M. Richard ABULIUS** a présenté les indications et les avantages de la gencive artificielle, et il nous a livré quelques astuces pour sa réalisation.

Les matériaux utilisés pour la fabrication des gencives artificielles sont des résines acryliques, composites ou des céramiques. Sa réalisation est soumise aux mêmes paramètres de l'esthétique dentaire : tente, saturation, luminosité. Quelques nécessités d'apprentissage des caractéristiques du matériau cosmétique (dosage de poudres, anatomie de la gencive, et l'état de surface) sont essentielles. En ce qui concerne l'état de surface, M. Abulius a une approche très originale, en nous montrant que l'état de surface de la gencive s'approche plus de la surface d'une fraise que de la peau d'orange. Pour réaliser cette texture, il utilise un pinceau Raphael® n° 6 1/4 à sec pour (sculpter) obtenir l'état de surface de la poudre.

Pour lui, les gencives les plus faciles à réaliser sont les « patchwork » de plusieurs nuances. Voici les étapes à suivre pour réaliser la stratification (Fig. 20) : couche de bonding ; de l'opaque pour la gencive équivalent à A4, B4 (teintier VITA®) ; première couche soutenue chroma-

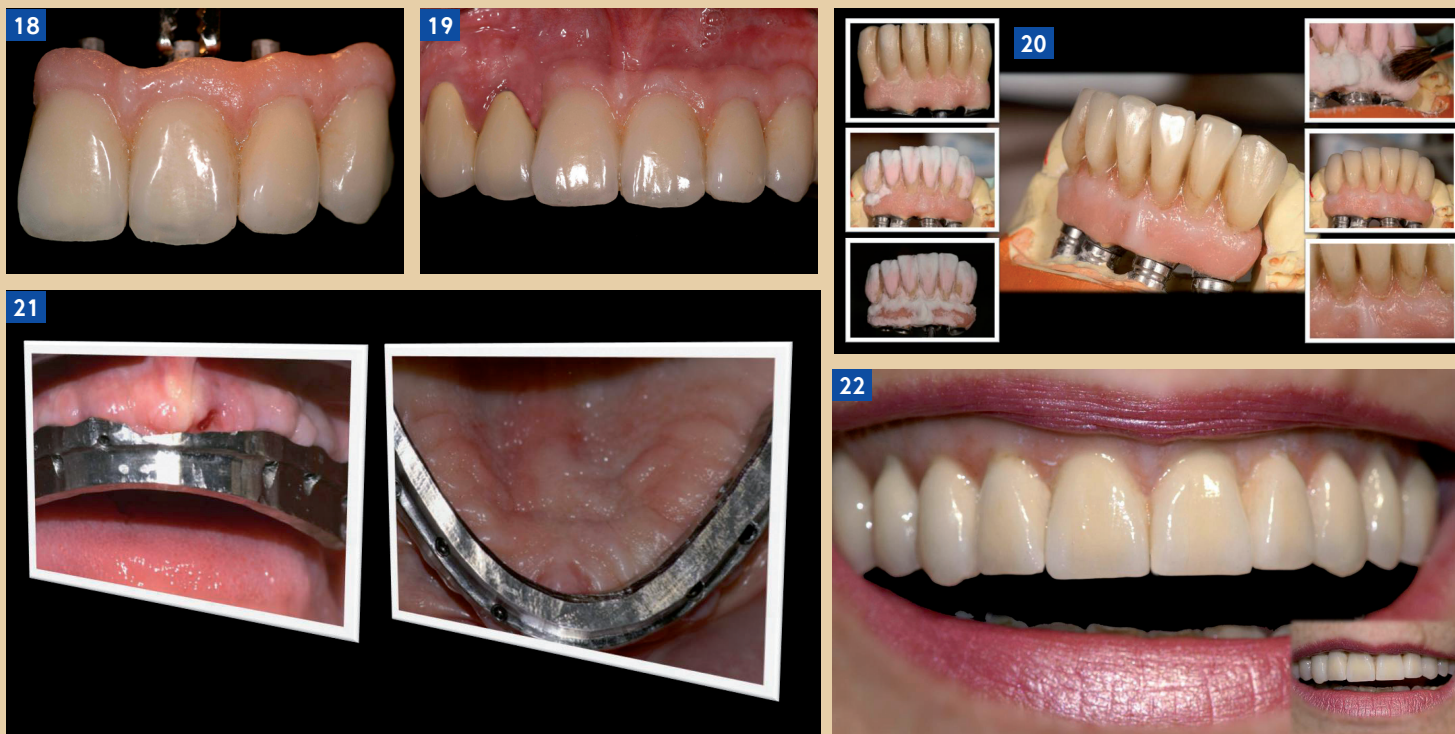
tiquement pour la gencive et le collet dentaire ; première cuisson ; stratification avec les détails gingivaux et dentaires ; deuxième cuisson : les dernières rectifications.

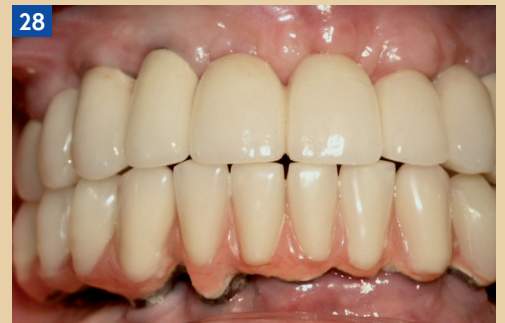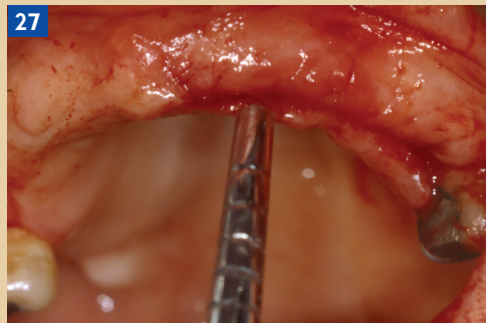
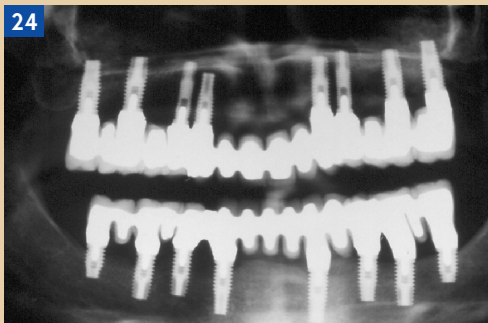
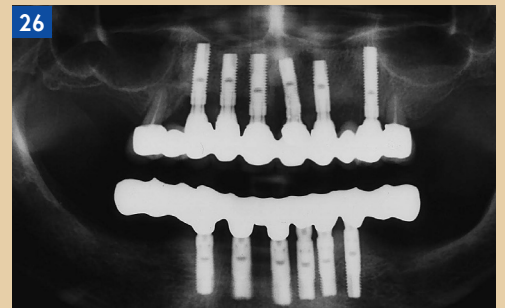
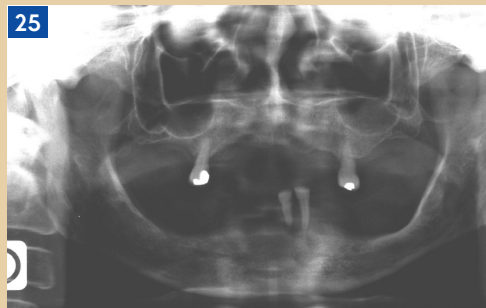
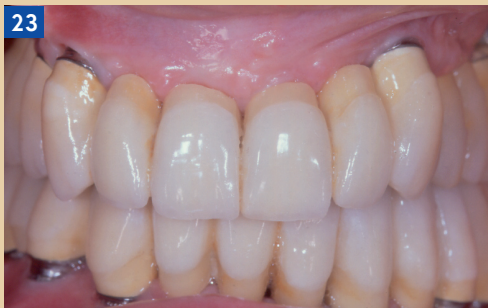Ce passionné de la prothèse implanto-portée nous a présenté également un cas intéressant : la réalisation d'une barre fraisé à 2 degrés avec les émergences implantaire en vestibulaire et par-dessus la prothèse qui rentre en friction (Fig. 21 et 22).

En conclusion il nous a conseillé d'être toujours à l'écoute du patient, de ne jamais imposer mais seulement guider le patient dans son choix, car la beauté est relative. Les gencives artificielles représentent incontestablement une alternative aux greffes.

Le message transmis par le **Dr Sylvain ALTGLAS** a été : « conservation dentaire et tissulaire ». Il a insisté sur l'importance des papilles dans l'harmonisation des contours gingivaux, car la perte des papilles au niveau antérieur altère le résultat esthétique final. Il s'est exprimé d'une façon très didactique sur l'importance prothétique et esthétique de la mise en condition tissulaire. Il préfère la greffe épithélio-conjonctive ou la greffe conjonctive enfouie (un greffon conjonctif est prélevé au palais après avoir soulevé un lambeau d'épaisseur partielle puis il referme le lambeau).

Après une extraction, la mise en place d'un bridge provisoire jouera le rôle de guide pour le remodelage des tissus mous pendant la cicatrisation. Il utilise le même principe pour les crêtes édentées pour obtenir des papilles en retouchant les tissus mous avec une fraise boule ou ovoïde et en mettant en place une prothèse provisoire. Ou encore par ostéo-ectomie, pour recréer une architecture alvéolaire festonnée, permettant d'obtenir, après cicatrisation, la restitution des papilles.





Le **Dr Frédéric CHICHE** nous donne une alternative très intéressante pour obtenir un sourire plus naturel chez les patients édentés totalement au maxillaire, tout en leur permettant d'obtenir une bonne hygiène. Il pose huit implants (13, 14, 16, 17, 23, 24, 26, 27) qui évitent le secteur antérieur pour pouvoir obtenir des papilles, donc l'impression du naturel (la stabilité occlusale est obtenue grâce aux implants postérieurs). Les risques de « trous noirs » occasionnés par l'absence de papilles sont inexistantes.

La présence de huit implants répartis par moitié au niveau des secteurs postérieurs suffit à assurer la sustentation d'un bridge céramo-métallique monobloc, scellé, étendu à toute l'arcade afin d'assurer un calage postérieur efficace. Les quatre incisives centrales sont gérées sous la forme d'un pontique au niveau du laboratoire lors de l'élaboration d'un bridge complet. L'absence d'émergences implantaire laisse toute liberté au prothésiste pour organiser la morphologie de chaque dent ainsi que d'établir de légères rotations (Fig. 23 et 24). Suite aux résorptions osseuses, la quantité d'os est souvent insuffisante au niveau du maxillaire postérieur, donc il faut procéder au comblement sinusien avec la pose d'implants différée ou simultanée.

Le **Dr Georges KHOURY** nous a exposé de façon claire et concise, à travers des cas cliniques, plusieurs options avec leurs avantages et désavantages, pour pouvoir pallier les pertes de substance. Toute extraction dentaire est suivie d'une perte de substance tissulaire. Pour éviter cela, il nous conseille d'anticiper la perte osseuse lors de l'extraction : utiliser le périotome et procéder à l'implantation immédiate quand la situation clinique le permet, pour éviter l'effondrement des tissus mous.

L'expansion est possible seulement si les axes prothétiques et osseux sont parallèles. Elle présente plusieurs avantages : correction des tissus durs et mous, maintien de la vascularisation en l'absence de lambeau, avoir un seul site chirurgical, pas besoin d'une greffe préalable (Fig. 25, 26, 27 et 28).

Les greffes particulées et ROG : pour leur réussite, le rôle de la vascularisation est capital. Elles limitent la quantité de prélèvement autologue et la morbidité des sites de prélèvement. C'est une option envisageable seulement en absence de compression par prothèse transitoire et pour des faibles volumes.

Les greffes par blocs : Le remodelage est patient dépendant et la situation des tissus mous est difficile à préciser lors du traitement initial. En générale sur greffer est indispensable.

Conclusion

La réunion de tant de conférenciers prestigieux dans une seule journée a été sûrement un pari difficile à relever. Le sujet choisi a été très intéressant, car il n'est pas souvent abordé et pourtant primordial. Nous avons juste regretté l'absence d'une conférence des traitements orthodontiques car c'est une discipline incontournable si l'on veut parler esthétique dentaire des seniors. ♦

Bibliographie sélective

1. Pouyssegur V., Odontologie gériatrique, Editions Cdp, 2001
2. Fradeani M., Analyse esthétique : Une approche systématique du traitement prothétique, Quintessence International, 2007
3. Rignon-Bret C., Que faire en présence d'un maxillaire atrophié ? L'information dentaire, n°21, n°22, 2006
4. Miara P et A., Touati B., Traitement des dyschromies en odontologie, Cdp, coll. Memento, 2006
5. Abulius R., Fausse gencive sur alliage métallique ; Bridges implantaires et compensation de pertes osseuses : le rôle de fausses gencives en céramique, Stratégie prothétique 2007, Vol 7, n°4, 303-312
6. Chiche F., Le traitement esthétique des patients totalement édentés au maxillaire, Le Fil Dentaire, n°24, 46-49, 2007

Remerciements pour leur précieuse collaboration à M. R. ABULIUS, Mr J-M CHEVALIER, aux Dr V. POUYSSEGUR, Dr J-FLASSERRE, Dr B. JAKUBOWICZ-KOHNEN, Dr G. KHOURY, ainsi qu'à Mme L. ABULIUS et Mme C. RUFFAT.