

Traitement implantaire de l'édenté complet maxillaire en mise en charge immédiate

Étude clinique rétrospective Generation Implant sur 324 implants



Dr Antoine DISS

- Ancien Interne en Odontologie
- Formateur Generation Implant
- Exercice Privé, Nice



Dr Thierry BRINCAT

- Formateur Generation Implant
- Exercice Privé, Toulon



Dr David PIERRE

- Formateur Generation Implant
- Exercice privé, Avenas sur Helpe



Dr Guillaume FOUGERAIS

- Formateur Generation Implant
- Exercice privé, Nantes

La mise en charge immédiate est une technique chirurgicale et prothétique qui assure dans un délai maximal de 72 heures la mise en fonction des implants dentaires par l'intermédiaire d'une prothèse fixe en occlusion (2, 5). Cette technique est donc en désaccord complet avec les principes Bränemarkiens initiaux de l'ostéointégration (3). Aujourd'hui, ce protocole constitue une donnée médicalement avérée pour le traitement implantaire de l'édenté complet (6). Néanmoins, il existe beaucoup plus de données concernant la mandibule par rapport au maxillaire (9). Au maxillaire, la structure du massif osseux présente des volumes d'ancrage beaucoup moins favorables qu'à la mandibule. L'objectif de cette étude clinique rétrospective est de valider le traitement implantaire de l'édenté complet maxillaire par mise en charge immédiate et de discuter des facteurs de succès de cette thérapeutique.

Etude clinique rétrospective Generation Implant

Matériel et méthode : 52 patients (24 hommes et 28 femmes, âgés de 48 à 81 ans (moyenne 68,7 ans) édentés complets au maxillaire ou devant l'être ont été traités par 324 implants Astra Tech placés dans des crêtes édentées ou des alvéoles d'extraction (en moyenne 6,23 implants par patients). 48 à 72 heures suivant la chirurgie, les implants ont été connectés de manière rigide et mis en charge par un bridge provisoire renforcé par une infrastructure métallique coulée ou un fil de renfort. La prothèse finale est réalisée entre 4 à 8 mois après la phase chirurgicale. Le taux de succès implantaire a été évalué de manière clinique et radiographique selon les critères d'Albrektsson.

Résultats : 324 implants ont été suivis entre 8 et 64 mois. 2 implants ont été retirés suite à une absence d'ostéointégration chez la même patiente et 9 implants, bien qu'ostéointégrés, n'ont pas rempli les critères de succès. Concernant la mise en charge immédiate des implants chez l'édenté complet maxillaire, les taux de survie et de succès sont respectivement de 99,4 % et 97,3 %. Ces résultats sont comparables avec d'autres études parues sur le même sujet (1, 10 et 11).

Discussion

Les principes de Bränemark ont énormément évolué du fait de la possibilité de mettre en charge immédiatement des implants sans compromettre leur ostéointégration. Appliquée à l'édentement complet maxillaire, la réussite de cette technique dépend de 2 facteurs. Le premier est chirurgical : l'obtention de la stabilité primaire des implants dans un os de faible densité. Le second est prothétique : le maintien de cette stabilité malgré une mise en fonction immédiate.

Les facteurs de réussite chirurgicaux

La densité osseuse

Il est beaucoup plus difficile d'obtenir une bonne fixation primaire dans les zones présentant une faible proportion de trabécules. C'est pourquoi, ces zones doivent être en principe évitées lors de mise en charge immédiate. En avant des sinus dans le prémaxillaire, l'os est de type II ou III alors qu'en arrière, dans la tubérosité, on retrouve bien souvent un type IV. Le protocole chirurgical devra donc être adapté à ces zones de faible densité : sous forage et recherche d'ancrages bicorticaux.

Ancrage implantaire bicortical

Les implants ayant un ancrage bicortical résistent beaucoup mieux à un couple de desserrage que les implants n'engageant qu'une seule corticale (7). L'ancrage bicortical ne peut être obtenu qu'avec des implants de 13 ou 15 mm de long dans la région ptérygoïdienne ou en cas d'extraction/implantation dans le prémaxillaire.

La chirurgie guidée par ordinateur

Le traitement du maxillaire édenté complet constitue une des grandes indications de l'utilisation de la chirurgie assistée par ordinateur. Le système Facilitate® (Astra Tech), permet de réaliser des guides à appui osseux et muqueux. Son utilisation a de nombreux avantages. D'abord, la planification s'accompagne d'une réflexion sur le cas. Ensuite, les guides chirurgicaux livrés assurent une grande précision de positionnement des implants. Enfin, dans le cas de la mise en place d'implants ptérygoïdiens, l'utilisation de guides chirurgicaux stéréolithographiques permet de minimiser les risques anatomiques (artère palatine descendante) (Fig. 7).

Les facteurs de réussite prothétiques de la MCI

Les implants doivent être reliés entre eux par un fixateur externe, le bridge provisoire. Au cours de la mastication, celui-ci permet la maîtrise des forces transmises à l'in-

terface os-implant, afin de garantir le maintien de cette stabilité primaire et l'accomplissement de l'ostéointégration (4).

Rigidité du bridge provisoire

Dans nos protocoles, nous avons systématiquement relié les implants par un bridge provisoire en résine avec une infrastructure métallique ou un fil de renfort. Les extensions sont évitées sur ces types de bridge. Les situations pour lesquelles un fil de renfort est suffisant sont celles des bridges de 10 dents pour des implants posés dans le prémaxillaire : les implants sont proches, l'occlusion très antérieure et les forces masticatoires sont réduites ce qui minimise les risques de fracture. Dès que les portées de bridge sont plus longues (bridge provisoire de 12 dents et plus), il convient de renforcer la résine par du métal coulé. Enfin, de manière quasi systématique, les bridges provisoires sont réalisés sans fausse gencive de manière à sculpter au maximum des papilles par compression des intermédiaires de bridge (Fig. 8a et b).

Restaurations vissées ou scellées ?

Avec la pratique, il apparaît essentiel de réaliser des bridges provisoires transvissés. Cette connectique permet de démonter le bridge en cas de problème pendant la période d'ostéointégration sans contrainte sur les implants. En outre, dans les cas d'extraction-implantation, les jonctions pilier/prothèse peuvent être très sous-gingivales et la connectique vissée est beaucoup plus biocompatible. Enfin, dans certaines situations, la grande divergence des implants entre eux nécessite d'utiliser un système implantaire pour prothèse transvissée qui possède à la fois des piliers angulés et des piliers droits très plats qui autorisent de fortes divergences implantaire. C'est le cas, par exemple, de l'association d'implants dans le prémaxillaire distalés par rapport à des implants ptérygoïdiens mésialés (Fig. 6a, b et c).

Le concept occluso-prothétique

L'enregistrement adéquat des relations inter-maxillaires et l'établissement d'une bonne dimension verticale d'occlusion sont réalisés à l'issue de la chirurgie. L'utilisation d'une base d'occlusion rigide pré-indentée sur les dents mandibulaires et ajustée au niveau du raphé médian du

palais facilite cet enregistrement. Cette dernière est alors rebasée à la fin de l'intervention par un silicone de rebasage sur des capuchons en titane vissés sur les piliers.

Fonctions et parafunctions

Le contrôle des fonctions est un des paramètres à considérer pour la réussite de la mise en charge immédiate. Une alimentation molle est recommandée. Par la suite, après 2 mois de cicatrisation, le patient peut progressivement augmenter son activité masticatoire. Le bruxisme et les surcharges occlusales sont considérés comme des contre-indications à la mise en charge immédiate. Dans notre étude, les 2 seuls implants perdus sont des implants ptérygoïdiens chez une patiente bruxomane. Les implants ont été déposés et 2 nouveaux implants ont été posés dans la même séance sans être mis en charge.

Nombre d'implants, implications cliniques et financières

Le nombre d'implants utilisés va être choisi en fonction du volume osseux disponible, du nombre de dents prothétiques du bridge définitif (10-12 ou 14). Ce choix, dans le nombre d'implants, a une répercussion directe sur le coût total du traitement. Il paraît intéressant de l'analyser (Tableau 1). Ces prix ont été obtenus par une synthèse entre les différents praticiens ayant participé à cette étude. Ils sont donnés à titre indicatif. Ce qui paraît surtout important ce sont les écarts de coûts entre les différents traitements.

4 implants

Il s'agit d'une thérapeutique récente (8) dénommée all-on-4 : 4 implants dans le prémaxillaire dont les 2 postérieurs sont inclinés le long de la paroi antérieure des sinus pour ressortir le plus en distal possible (Fig. 1). Ce protocole présente un avantage, le coût modéré. Il présente néanmoins des inconvénients majeurs : le manque de recul clinique et le faible nombre de dents prothétiques du bridge (10 dents) ce qui peut être à l'origine de problèmes occlusaux (manque de calage des molaires mandibulaires), fonctionnels (mastication altérée car antérieure) et esthétiques (creusement des joues).

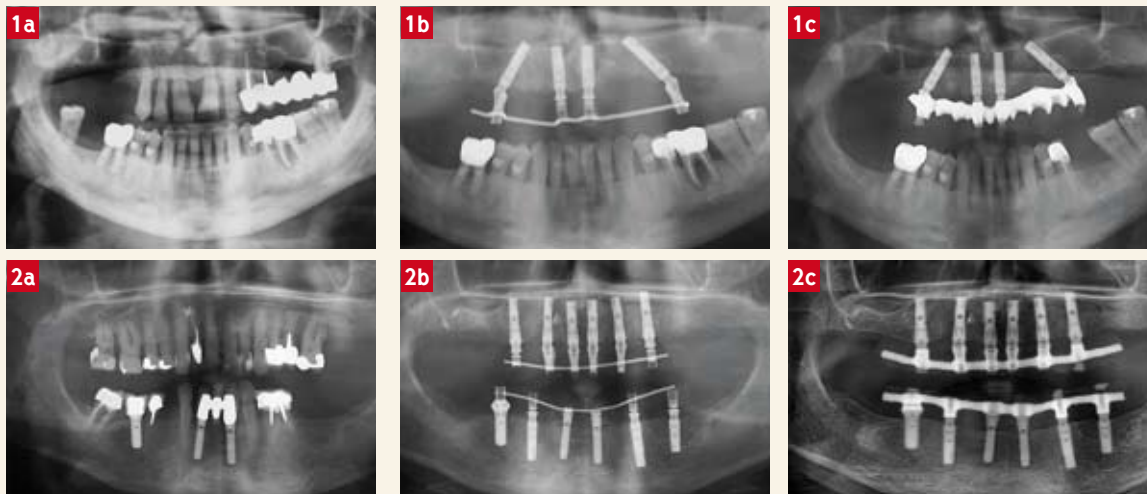


Fig. 1 :
a : 4 implants
b : Bridge provisoire 8 dents avec fil de renfort
c : Bridge définitif 10 dents
Fig. 2 :
a : 6 implants
b : Bridge provisoire 10 dents avec fil de renfort
c : Bridge définitif 12 dents

Fig. 3 :
a : 6 implants et 2 comblements de sinus
b : Bridge provisoire 8 dents avec fil de renfort
c : Bridge définitif 12 dents

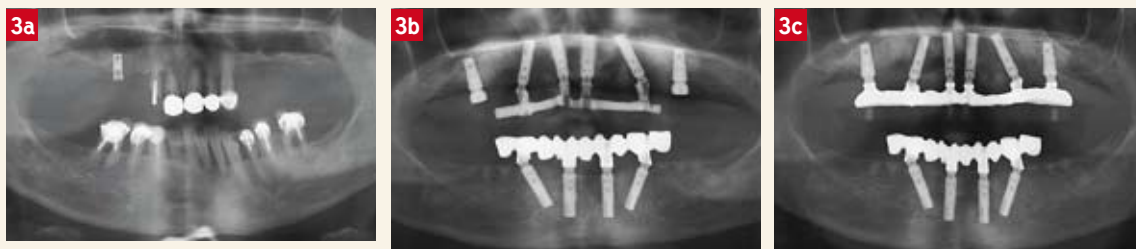

Fig. 4 :
a : 6 implants dont 2 ptérygoïdiens
b : Bridge provisoire 8 dents
c : Bridge définitif 14 dents

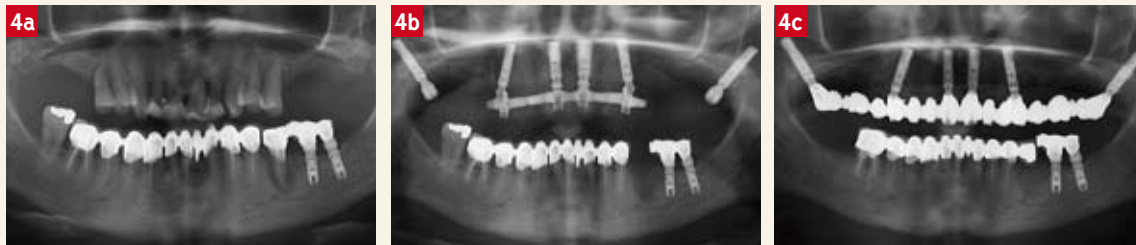

Fig. 5 :
a : 8 implants
b : Bridge provisoire 14 dents avec armature métallique
c : Bridge définitif 14 dents

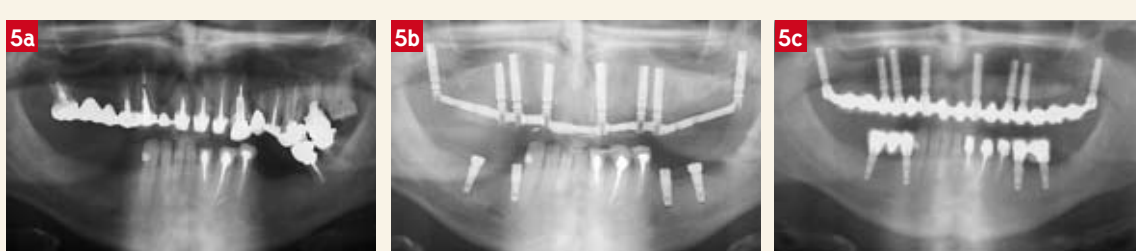

Fig. 6 :
a : 8 implants et 2 comblements de sinus
b : Bridge provisoire 14 dents avec armature métallique
c : Bridge définitif 14 dents

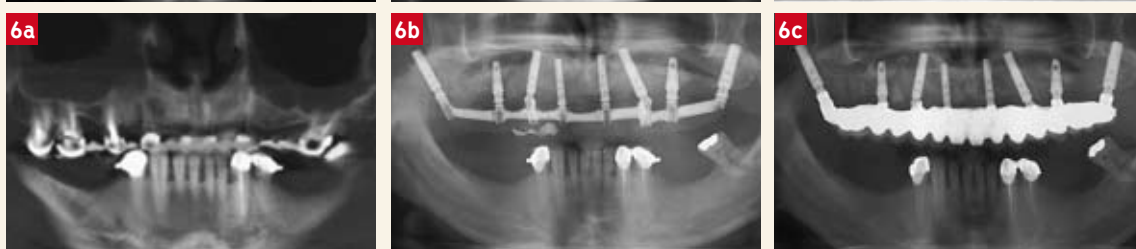
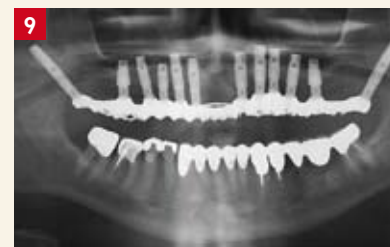
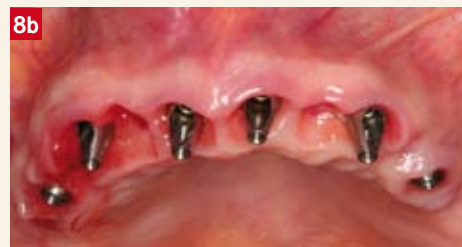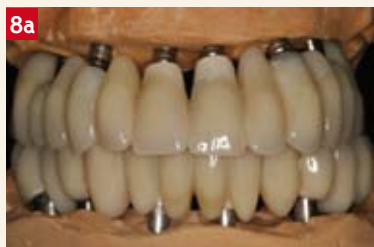Fig. 7 :
 Guide chirurgical stéréolithographique à appui osseux (Facilitate, Astra Tech)

Fig. 8 :
a et b :
 Bridge provisoire sans fausse gencive avec des intermédiaires de bridge compressif permettant une sculpture des papilles.

Fig. 9 :
 Patient de forte corpulence, bruxomane traité par 12 implants. Ces cas sont à la limite d'être des contre-indications à la mise en charge immédiate.



6 implants

Dans les cas favorable ou au minimum 8 mm de hauteur d'os sont présents au niveau de la seconde prémolaire, un implant distal peut y être positionné. Il est alors possible de réaliser des bridges définitifs de 12 dents avec une dent en extension (Fig. 2).

6 implants et 2 comblements de sinus

Dans les cas moins favorables (absence d'os au niveau des secondes prémolaires), 4 implants dans le prémaxillaire peuvent être mis en charge immédiatement avec 1 bridge provisoire de 10 dents. Dans le même temps, 2 implants postérieurs cicatrisent dans 2 comblements de sinus et seront mis en charge par le bridge définitif de 12 dents (Fig. 3).

6 implants dont 2 ptérygoïdiens

Toujours dans le cas d'une faible hauteur osseuse disponible au niveau de la seconde prémolaire, on peut envisa-

ger la mise en place de 4 implants dans le prémaxillaire mis en charge immédiatement avec 1 bridge provisoire de 10 dents. Dans le même temps, 2 implants postérieurs ptérygoïdiens cicatrisent et seront mis en charge par le bridge définitif de 14 dents (Fig. 4). C'est le concept V-II-V (1) qui ne présente pas encore de recul clinique important.

8 implants

Dans les cas très favorables (hauteur osseuse sous-sinusienne importante), les implants peuvent être posés en position (6-4-3-1) ou (7-5-3-1) pour des bridges 12 ou 14 dents (Fig. 5).

8 implants et 2 comblements de sinus

Dans les cas où le volume osseux est moins favorable, associé à la nécessité de réaliser 1 bridge définitif de 14 dents, l'utilisation d'implants ptérygoïdiens et de 2 comblements de sinus est essentielle pour assurer des

appuis postérieurs. Grâce à l'excellente stabilité de ces implants ptérygoïdiens, la mise en charge immédiate des implants sinusiens est possible (Fig. 6).

Plus de 8 implants

Il peut être envisageable de mettre plus de 8 implants selon un principe de précaution dans les cas où le contexte biomécanique est très défavorable (bruxisme, forte corpulence et volume osseux résiduel faible). Ces cas demeurent exceptionnels et sont à la limite de la contre-indication à la mise en charge immédiate (Fig. 9).

Conclusion

Concernant la mise en charge immédiate d'implants chez l'édenté complet maxillaire, l'étude clinique rétrospective Generation Implant sur 324 implants Astra Tech donne des résultats très favorables et similaires à ceux de la mise en charge différée. Les taux de survie et de succès relevés sont respectivement de 99,4 % et 97,3 %. Certaines conditions doivent être réunies pour aboutir à ce succès. Les principes biologiques sont le point de départ du concept de la mise en charge immédiate. La mise en fonction des implants entraînera des micro-mouvements, mais ceux-ci doivent rester sous un seuil compatible avec leur ostéointégration. Cette gestion des micro-mouvements se fera par la maîtrise des facteurs chirurgicaux et prothétiques. La réussite de ce traitement passe aussi par une analyse rigoureuse du cas avant de choisir cette solution thérapeutique. ♦

Bibliographie

1. Agliardi EL, Francetti L, Romeo D, Taschieri S, Del Fabbro M. Immediate loading in the fully edentulous maxilla without bone grafting: the V-II-V technique. *Minerva Stomatol.* 2008;57(5):251-9
2. Aparicio, C., Rangert, B. & Sennerby, L. Immediate/early loading of dental implants: a report from the Sociedad Espanola de Implantes World Congress consensus meeting in Barcelona, Spain. *Clinical Implant Dentistry and Related Research.* 2002;5: 57-60.
3. Brånemark PI, Hansson BO, Adell R, Breine U, Lindström J, Hallén O, Ohman A. Osseointegrated implants in the treatment of the edentulous jaw. Experience from a 10-year period. *Scand J Plast Reconstr Surg Suppl.* 1977;16:1-132.
4. Brunski JB. Avoid pitfalls of overloading and micromotion of intraosseous implants (interview). *Dent Implantol Update* 1993; 4(10): 77-81.
5. Cochran, D.L., Morton, D. & Weber, H.P. Consensus statements and recommended clinical procedures regarding loading protocols for endosseous dental implants. *International Journal of Oral & Maxillofacial Implants.* 2004;19 (Suppl.): 109-113.
6. Esposito M, Grusovin MG, Willings M, Coulthard P, Worthington HV. The effectiveness of immediate, early, and conventional loading of dental implants: a Cochrane systematic review of randomized controlled clinical trials. *Int J Oral Maxillofac Implants.* 2007;22(6):893-904.
7. Ivanoff CJ, Sennerby L, Lekholm U. Influence of mono and bicortical anchorage on the integration of titanium implants. A study in the rabbit tibia. *Int J Oral Maxillofac Surg* 1996; 25: 229-235.
8. Maló P, Rangert B, Nobre M. All-on-4 immediate-function concept with Brånemark System implants for completely edentulous maxillae: a 1-year retrospective clinical study. *Clin Implant Dent Relat Res.* 2005;7:88-94.
9. Nkenke E, Fenner M. Indications for immediate loading of implants and implant success. *Clin Oral Implants Res.* 2006 Oct;17 Suppl 2:19-34.
10. Tealdo T, Bevilacqua M, Pera F, Menini M, Ravera G, Drago C, Pera P. Immediate function with fixed implant-supported maxillary dentures: a 12-month pilot study. *J Prosthet Dent.* 2008;99(5):351-60.
11. Testori T, Del Fabbro M, Capelli M, Zuffetti F, Francetti L, Weinstein RL. Immediate occlusal loading and tilted implants for the rehabilitation of the atrophic edentulous maxilla: 1-year interim results of a multicenter prospective study. *Clin Oral Implants Res.* 2008 Mar;19(3):227-32.

Tableau I : Nombre d'implants, implications cliniques et financières

	Difficulté chirurgicale	Recul clinique	Bridge provisoire	Bridge définitif	Estimation totale - bridge définitif en résine	Estimation totale - bridge définitif en céramique
4 implants	Faible	Faible	- 8 dents - Fil de renfort	- 10 dents - Cantilever	11 700	14 700
6 implants	Moyenne	Important	-10 dents - Fil de renfort	- 12 dents - Cantilever	14 300	17 300
6 implants + 2 sinus	Elevée	Moyen	- 8 dents - Fil de renfort	- 12 dents - Absence d'extension	16 700	19 700
6 implants (dont 2 ptérygoïdiens)	Elevée	Faible	- 8 dents - Fil de renfort	- 14 dents - Absence d'extension	14 300	187 300
8 implants	Elevée	Important	- 12/14 dents - Armature	- 14 dents - Absence d'extension	17 900	21 900
8 implants + 2 sinus	Elevée	Moyen	- 12/14 dents - Armature	- 14 dents - Absence d'extension	20 300	24 300

Base de calcul de l'estimation des coûts : synthèse de l'ensemble des praticiens ayant participé à l'étude.

Base de calcul de l'estimation des coûts :

- Cout implant + pilier définitif : 1 300 euros
- Cout du bridge provisoire + Fil : 1 500 euro
- Cout du bridge provisoire + Armature : 2 500 euro
- Cout du comblement de sinus : 1 200 euro

- Cout du bridge définitif résine 12 dents : 5 000 euro
- Cout du bridge définitif résine 14 dents : 5 500 euro
- Cout du bridge céramique 12 dents : 8 000 euro
- Cout du bridge céramique 14 dents : 9 000 euro